Основы регионарной анестезии

С. Атанасова,

Май 2017

Новосибирск

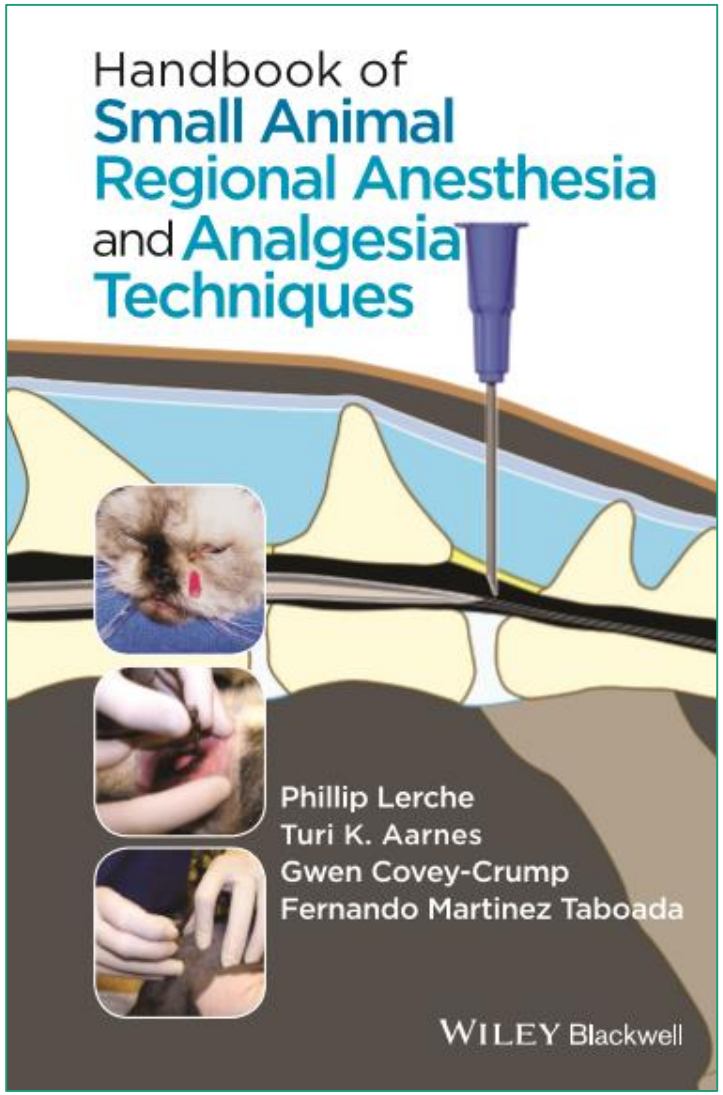

Принципы и основные техники

- Аппликации
- Инфильтрационная анестезия
- Внутрисуставные инъекции
- Блокада периферических нервов
- Эпидуральная и спинальна анестезия

Классификация анестетиков

- ~~Эфиры – Новокаин~~ – короткое действие, побочные эффекты
- **Амиды – Лидокаин и пр.**

- Механизм действия – блокада натриевых каналов
- Для метаболизма необходимы холинэстеразы
- Липофильность увеличивает длительность действия
- Системность действия → дополнительные эффекты
  - Лидокаин →вазодилатация

Классификация анестетиков

Table 1.1 Clinical pharmacology of local anesthetic agents in cats and dogs

	Lidocaine	Mepivacaine	Bupivacaine	Ropivacaine
Onset (minutes)	5–10	5–10	20–30	20–30
Duration (hours)	1–3	1.5–3	3–8	3–8
Clinical dose (mg/kg)	0.5–2.0 dog 0.5–1.5 cat	Up to 3.0 dog Up to 1.5 cat	1.0–1.5 dog 1.0 cat	Up to 3.0 dog*
Toxic dose (mg/kg)	6.0 dog 3.0 cat	6.0 dog 3.0 cat	3.0 dog 2.0 cat	5.0 dog*

*Toxic dose not established in cats. Recommend not exceeding 2 mg/kg total dose.

Концентрация анестетиков для эффективности

- Лидокаин – 1-2%
- Бупивакаин – 0,25 - 0,5%
- Ропивакаин – 0,5 - 0,75%

И так. Что мы перепроверяем? Какие цифры?

- Дозировку (согласно рекомендациям)
- Концентрацию раствора
- Объем общего раствора

Что еще мы добавляем к анестетикам?

- Адреналин – до концентрации 5 мкг/мл →вазоконстрикция, пролонгация блокады. Осложнения – ишемия нерва
- Натрия гидрокарбонат – 1 мэкв на 10 мл анестетика (только с лидокаином!!!) → пролонгация блокады
- Гиалуронидаза – 3.75 IU на 1 мл анестетика → усиление эффекта, сокращение времени.

- Альфа-2-агонисты
  - Ксилазин – 0,25мг/кг
  - Медетомидин 15 мкг/кг – анальгезия до 8 часов.
  - Дексмедетомидин 5 мкг/кг
- Опиоиды – морфин (без консервантов)
- Маропитант – 0,5 мг/кг
- Кетамин – 1-3 мг/кг

Эффекты те же, что и при системном введении

Методы идентификации нервов

- Стимулятор периферических нервов.
  - Peripheral nerve stimulators (PNS)
  - Аппарат, подающий 1-2 мА, 1-2 Гц, 0.1-0.3 сек
  - Иглы, с тефлоновым покрытием
  - Деполяризация → сокращение мышц

- Ультразвук



Осложнения

- Локальные
  - Инфекция, травма кожи, кровотечение, ишемия.
  - Травма нерва – сенситизация, боль, моторный блок (временный или постоянный)
  - Токсическое воздействие на нерв
- Системные
  - Судороги
  - Гипотензия, шок, асистолия (бупивакаин у людей)
  - Коагулопатии вследствие кровотечений

- ОСТОРОЖНО КОШКИ!!! Соблюдение дозировок!!!

Липидные эмульсии – «серебряная пуля» против интоксикации

- **Lipid Rescue – Липидное спасение**
- Лечение остановки сердца, вызванной местными анестетиками – в основном бупивакаин, ропивакаин.
- Липидная эмульсия 20% 1.5 мл/кг в течении 1 минуты
- Далее ИПС 0,25мл/кг/мин
- СЛР
- Возможно дважды повторение болюсов каждые 3-5 минут
- Максимальная общая доза 8 мл/кг

Инфильтрационная анестезия

Техника инъекций

Figure 3.1 Line block. Reproduced with permission from The Ohio State University.



Figure 3.2 Ring block. Performed as a combination of line blocks to avoid needle bending. Reproduced with permission from The Ohio State University.

Перфорированный катетер

Лидокаин ИПС: собаки 2-3 мг/кг/час, кошки 1-1.5 мг/кг/час
Бупивакаин к. 6 часов: 1-2 мг/кг

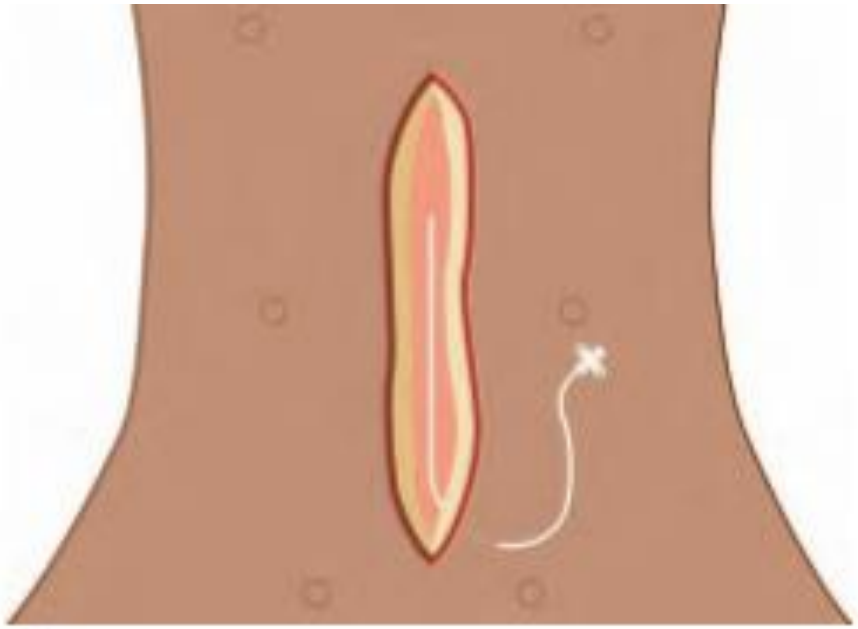

Figure 3.5 Placement of a soaking catheter in the deep layers of the incision before closure. Reproduced with permission from The Ohio State University.

Figure 3.6 Soaking catheter used in a cat for pain management after an injection site sarcoma.

Межреберный блок

- Показания – торакотомия, переломы ребер, установка дренажей
- Ориентиры – каудальный край ребра, максимально приближенно к позвоночнику
- Иглы – 23G, 2-2.5 см
- Глубина – не доходя до плевры

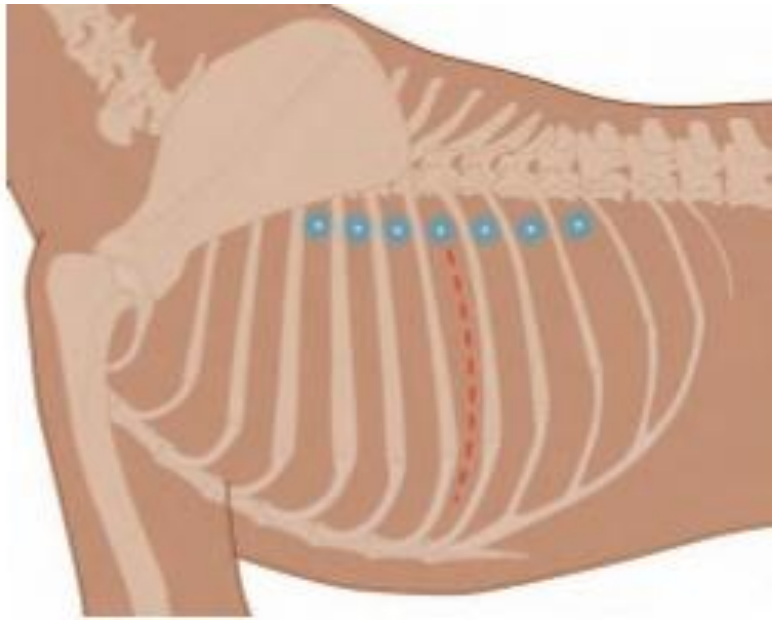

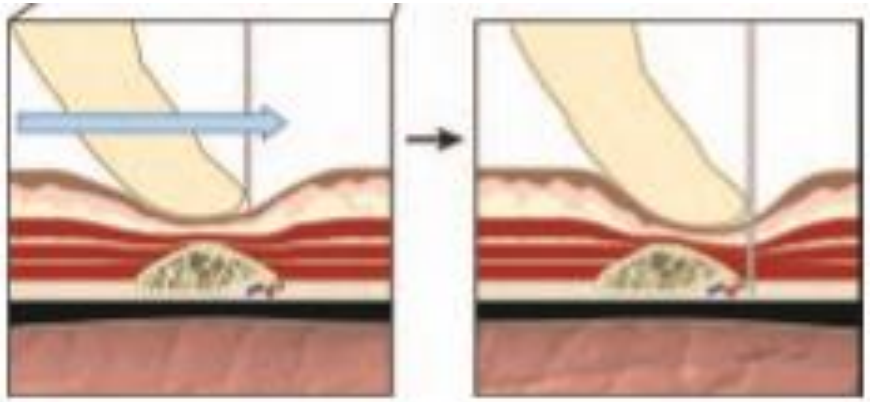

Figure 3.7 Intercostal nerve block. Palpate the rib and then slide the needle over the caudal edge. Reproduced with permission from The Ohio State University.

Интраплевральный блок

- Показания – анальгезия после торакальных операций и холецистэктомии
- Область – грудная полость, краниальная часть брюшной полости (!)
- Установка катетера
- Бупивакаин 2 мг/кг к. 6 часов
- Осложнения – пневмоторакс, гемоторакс

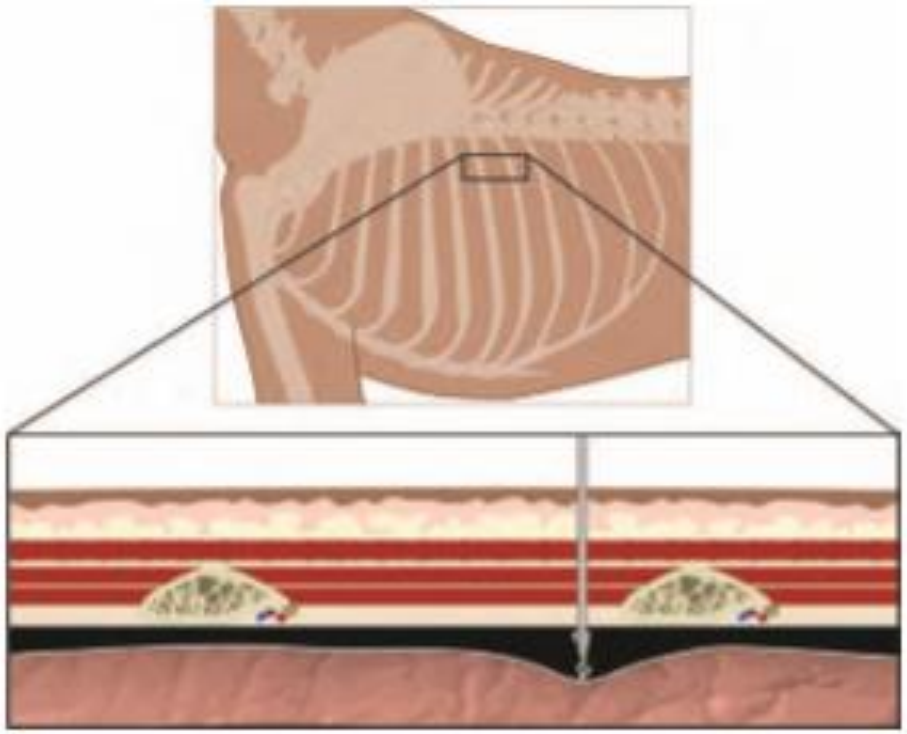

Основные блоки головы и конечностей

Ретробульбарный блок

- Показания: офтальмология, включая акинезию глаза
- Ориентиры: глазное яблоко, орбита, скуловая дуга, вертикальная ветвь н. чел.
- Иглы - 22G, 2.5 -3.5 см
- Техника:
  - Углубление между ВЧ, НЧ, СД
    - Перпендикулярный прокол кожи, далее под кожей вверх
  - Движение глазного яблока – маркер не точной локализации

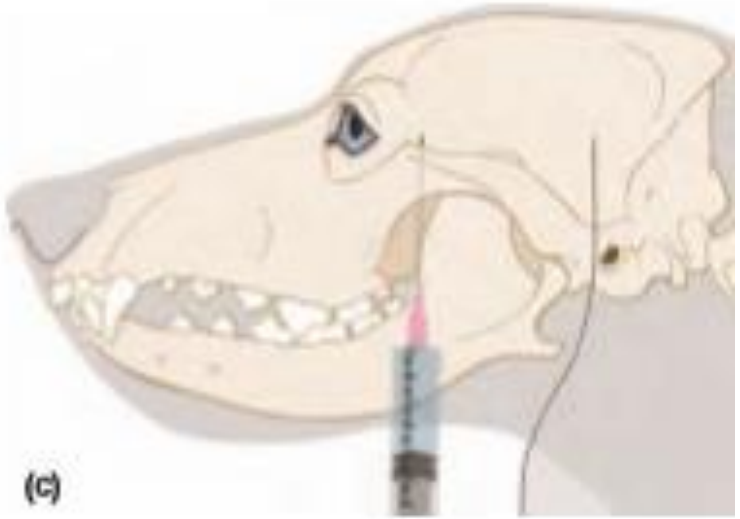

Инфраорбитальный блок

- Показания – хирургия передней части носа и полостей, верхней губы, неба, стоматология ВЧ
- Ориентиры – орбита, премоляр P3
- Иглы – 25G, 1.5-2.5 см
- Техника:
  1. Найдите P3, рядом с подглазничным отверстием
  2. Глубина введения иглы – максимально
  3. Аспирация
  4. Введение анестетика 0,3-0,5 мл в соответствующей концентрации

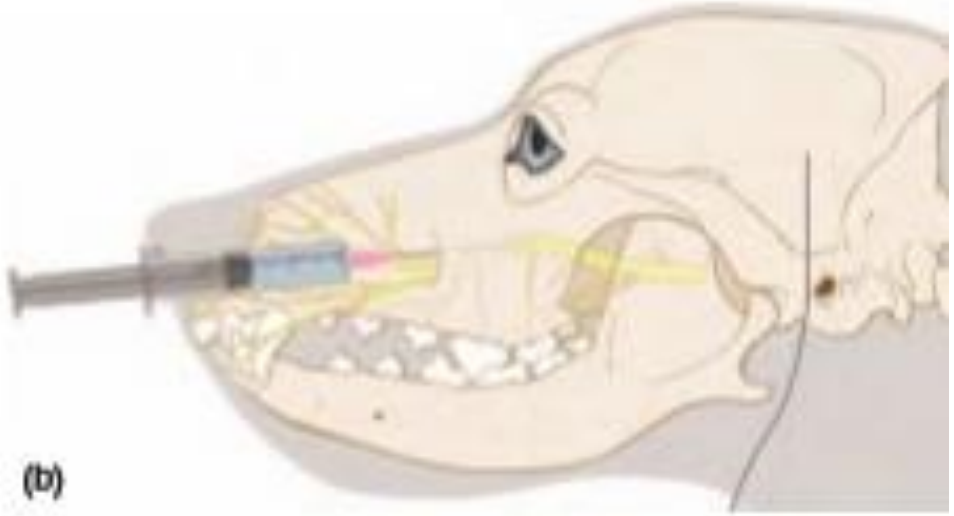

Инфраорбитальный блок. ГЛУБИНА!!!

- Только вход в отверстие – анестезия резцов, ростральная часть лица
- Глубоко – анестезия до М1

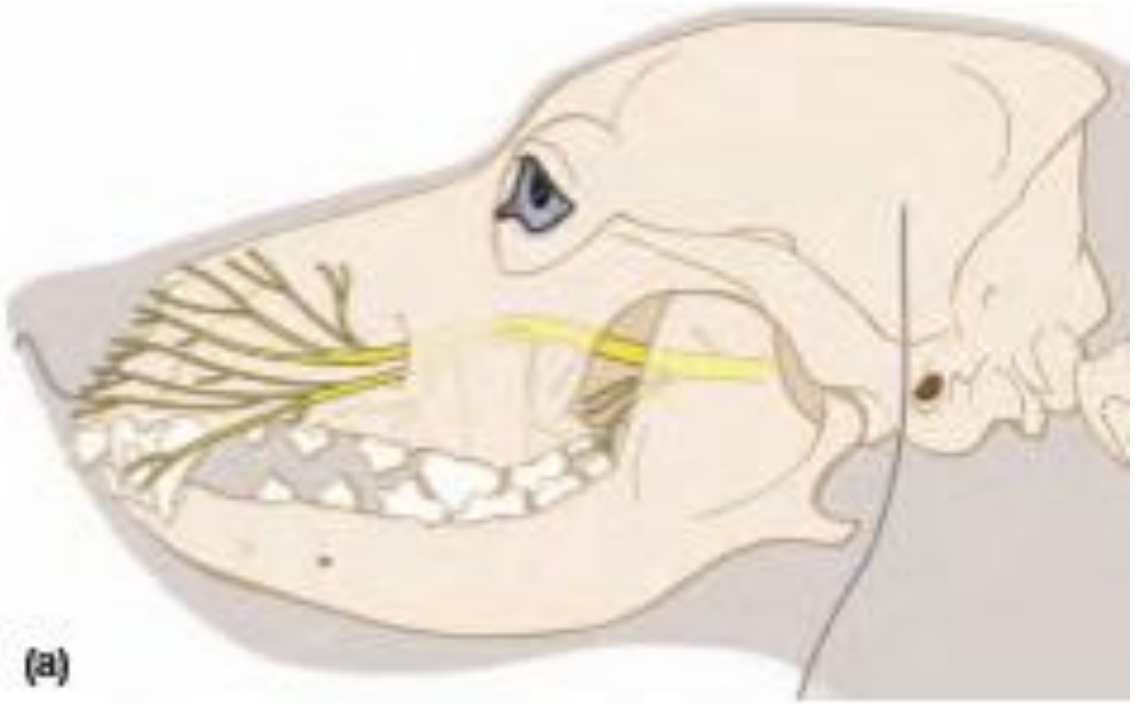

Блок нижней челюсти Mandibular block

- Показания – стоматология НЧ, межчелюстного пространства
- Ориентиры – НЧ, отверстие НЧ, последний моляр НЧ
- Иглы – 22G, 1.5-2.5 см
- Техника:
  1. Найдите последний моляр НЧ и угол НЧ. Отверстие находится посередине.
  2. Введите иглу в направление к углу глаза
  3. Инъекция не глубоко

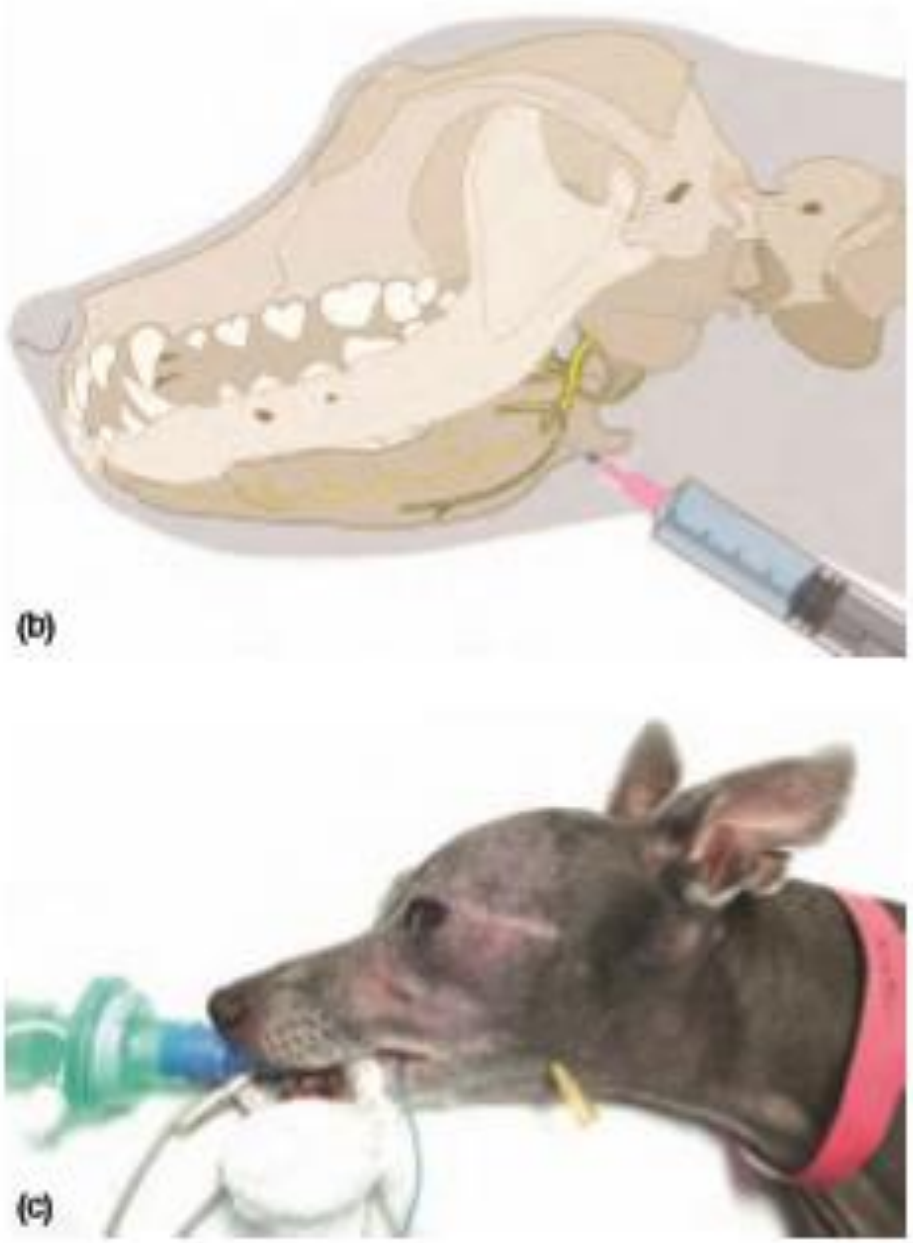

Блок нижней челюсти Mental block

- Показания – резцы, челюсть до P4, щека
- Ориентиры – mental foramen, нижняя губа, премоляр P2
- Иглы – 25G, 1.6 мм
- Техника:
  1. Найдите P2, далее отверстие под губой
  2. Введите максимально глубоко без силы
  3. Аспирация
  4. Инъекция 0.2-0.6 мл соответствующей концентрации

Плечевой блок

- Показания – хирургия грудной конечности
- Ориентиры – акромион, трахея, яремная вена, 1-ое ребро
- Иглы – 21G, 5-10 см
- Техника:
  1. Найдите первое ребро
  2. Найдите головку плечевой кости
  3. Найдите акромион
  4. От плеча к первому ребру максимально близко к лопатке
  5. Аспирация, инъекция
  6. Шаг назад – аспирация, инъекция
  7. Шаг назад – аспирация, инъекция

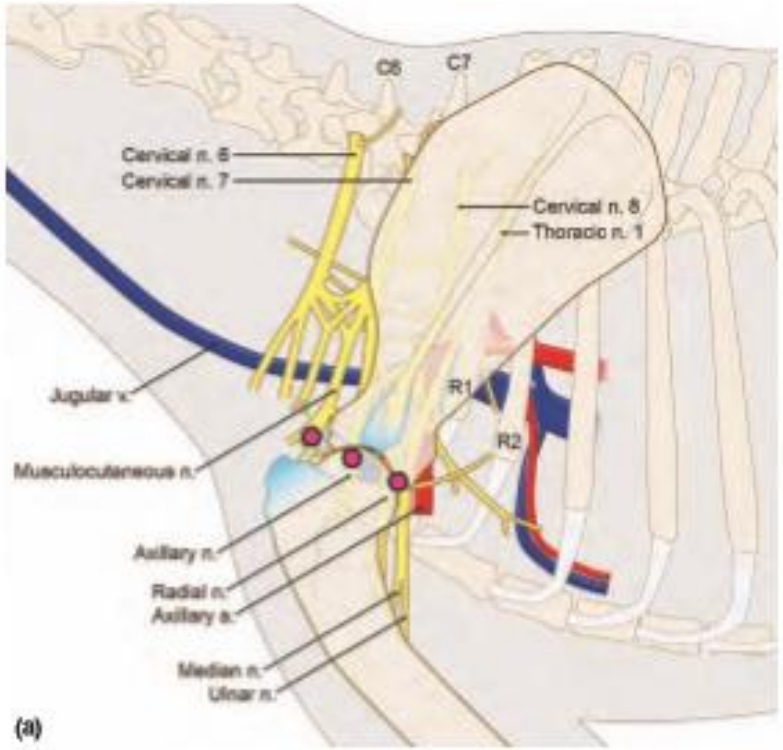

Латеральный околоподвздошный блок

- Показания – анестезия бедренного нерва
- Ориентиры – L6, краниальный дорсальный подвздошный гребень - cranial dorsal iliac crest (CDIC)
- Иглы – 22G, 5-7.5 см
- Техника:
  - Найдите L6, проведите линию параллельно подвздошному гребню.

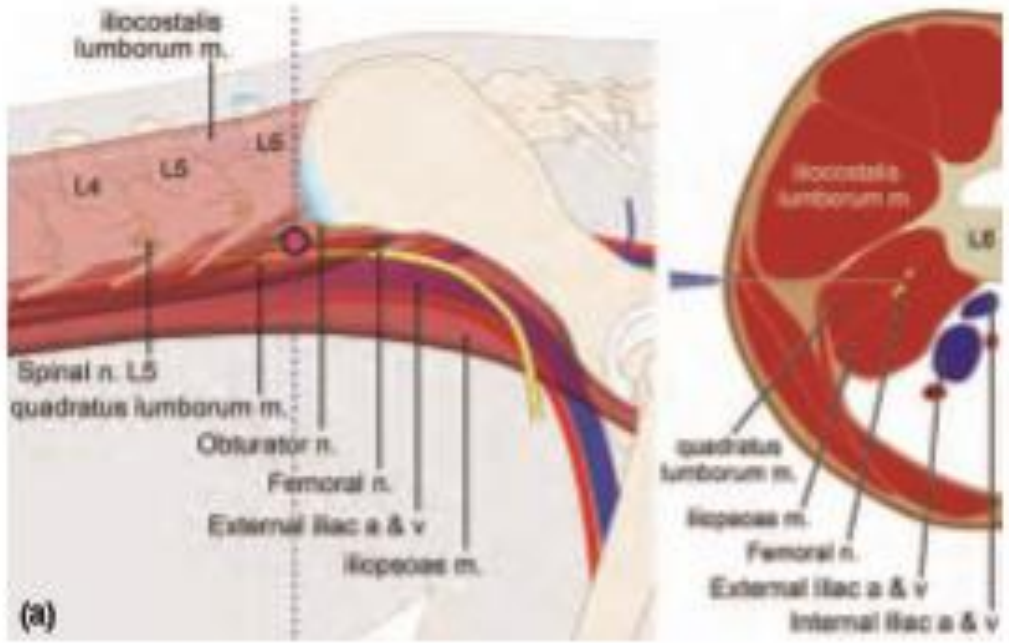

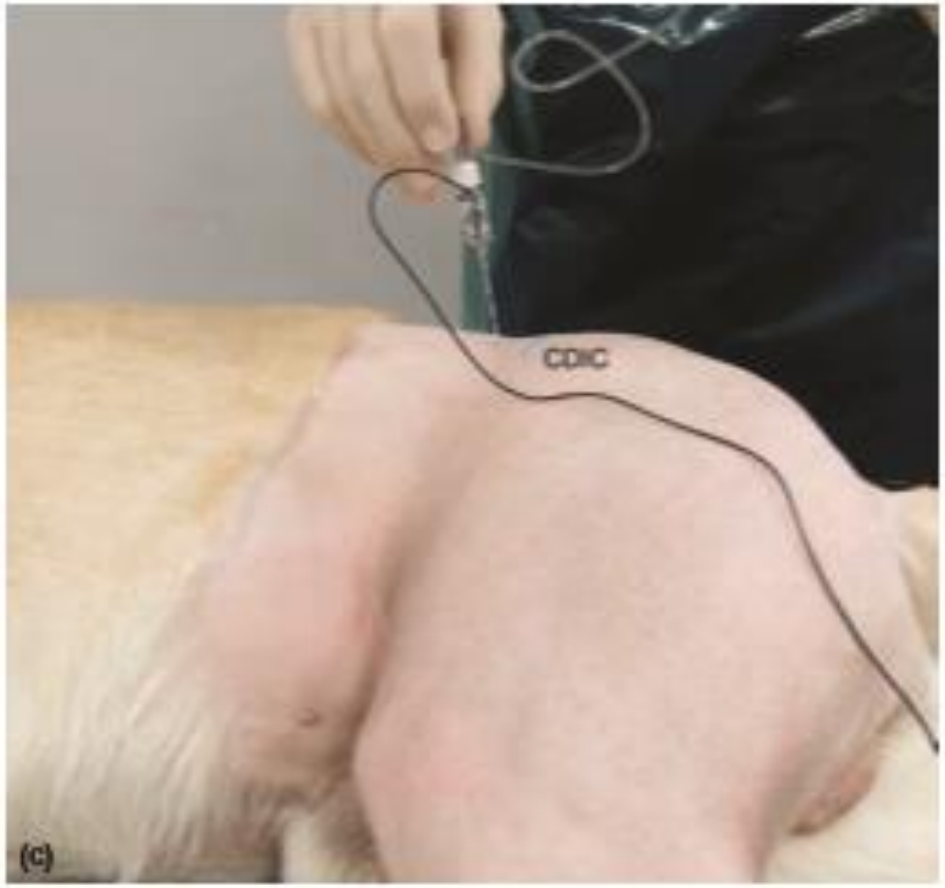

Блок седалищного нерва

- Показания – анестезия седалищного н. в хирургии тазовой конечности (в сочетании с блокадой бедренного н.)
- Ориентиры – бугор бедренной кости, седалищный бугор
- Иглы – 22G, 2-4 см
- Глубина – 5-10 мм
- Техника:
  1. Латеральное положение
  2. Проложите линию от бугра бедренной кости к сед. бугру
  3. 1/3 расстояния от бугра бедренной кости
  4. Аспирация
  5. Инъекция 0.05-0.1 мл/кг в соответствующей концентрации

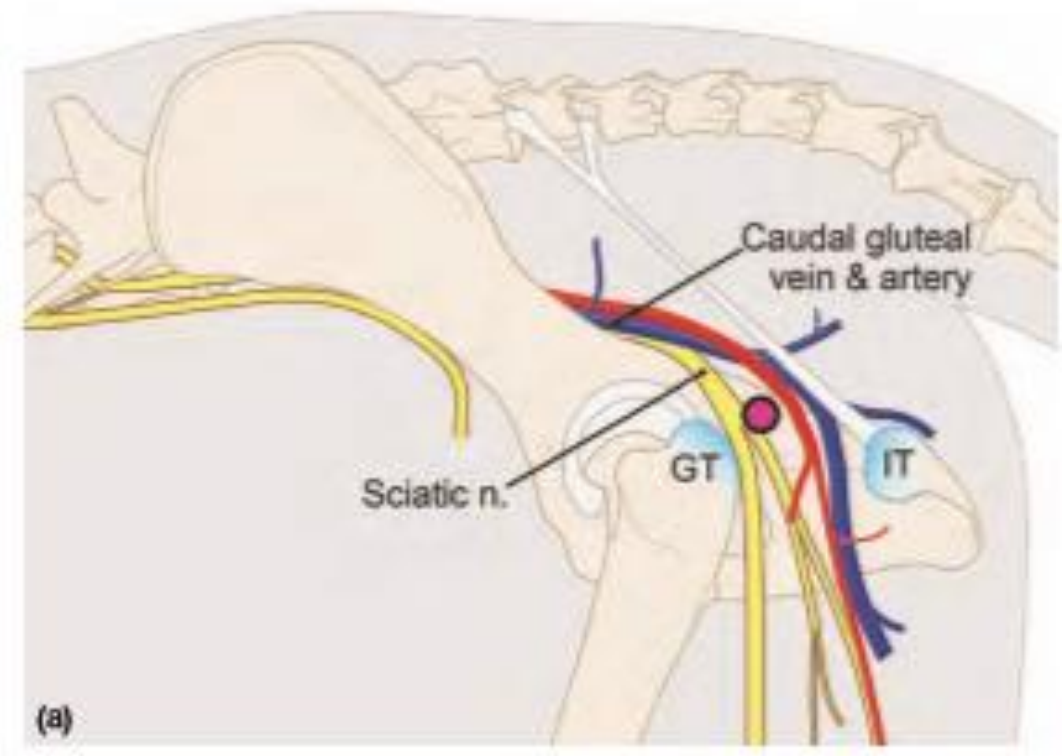

Эпидуральная блокада L7-S1. Собаки.

- 0.2 мл/кг в соответствующей концентрации
- До Т13
- Иглы –Туохи, 20G, 5 см

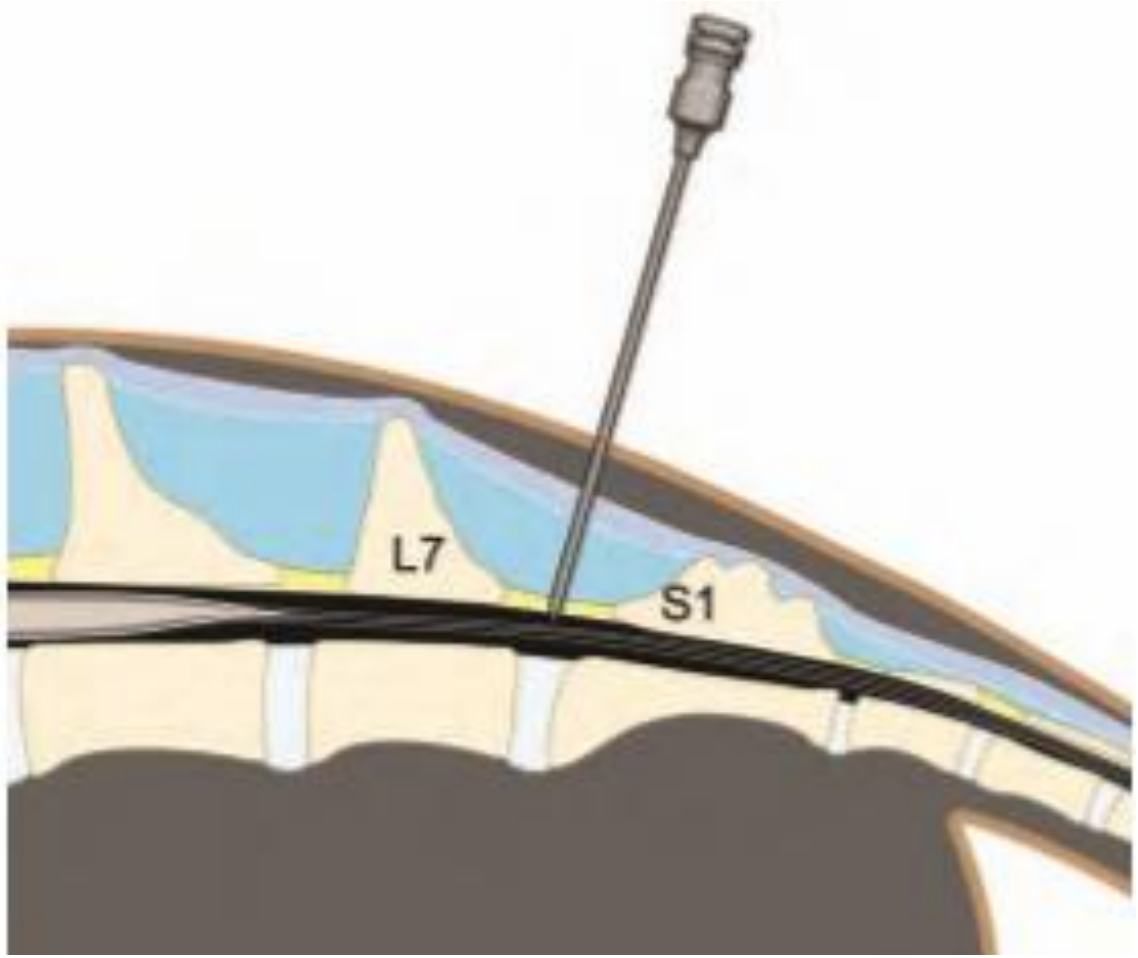

Эпидуральная блокада L7-S1. Кошки.

- 0.2 мл/кг в соответствующей концентрации
- До T13
- Иглы – прямые, 22G, 2.5 см

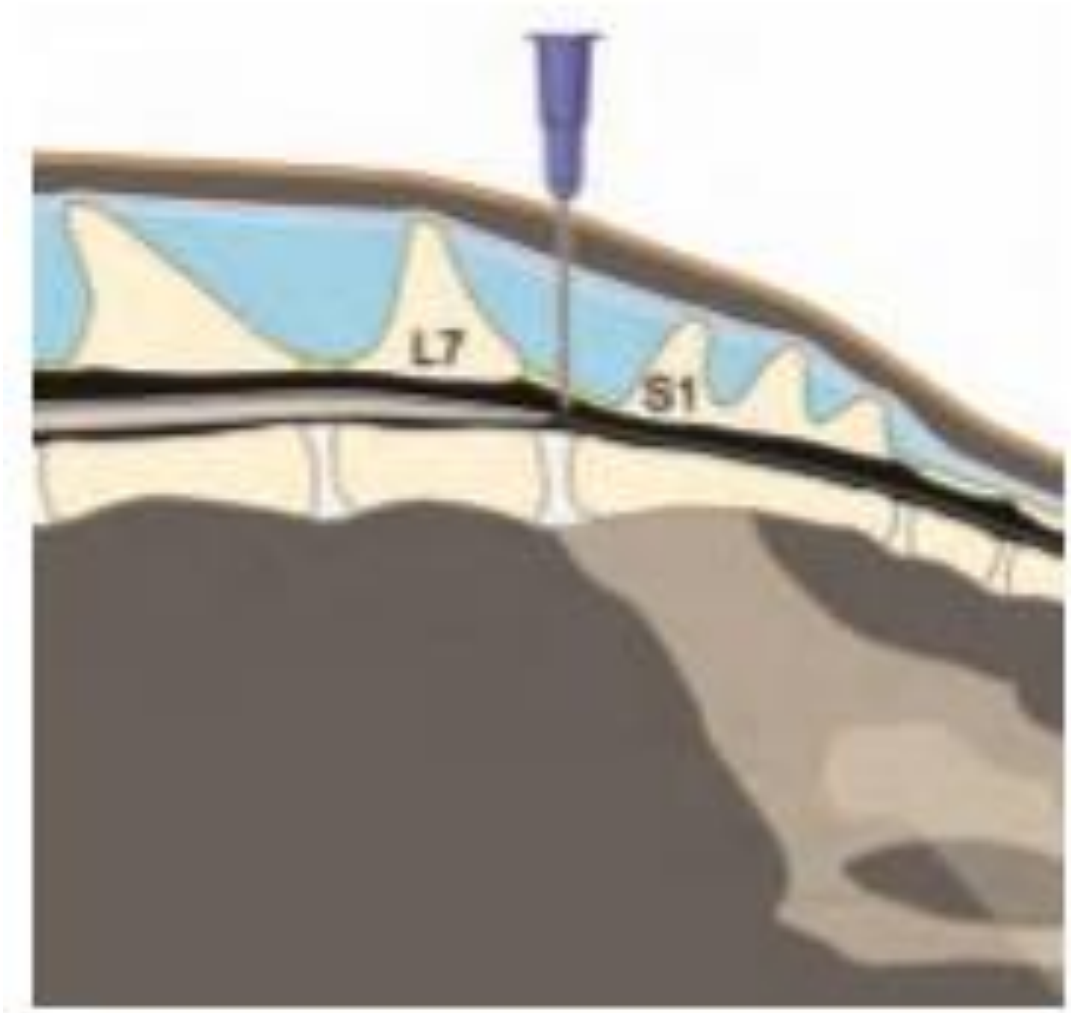

Каудальная эпидуральная блокада

- Показания – коты с обструкцией уретры, дистоция, ампутация хвоста
- Иголы – прямые
- 0.1-0.2 мл/кг 2% лидокаин

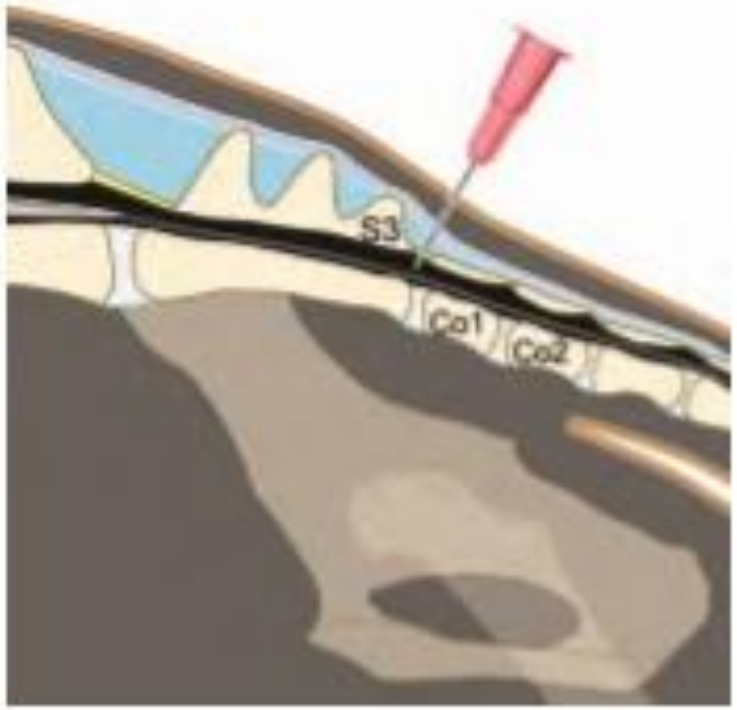

Figure 6.5 Coccygeal epidural technique in a cat. Insert a 25 Ga needle on the midline, directed at a 30–45° angle, and advance through the ligamentum flavum. Reproduced with permission from The Ohio State University.